©

Lectoribus salutem

Reader

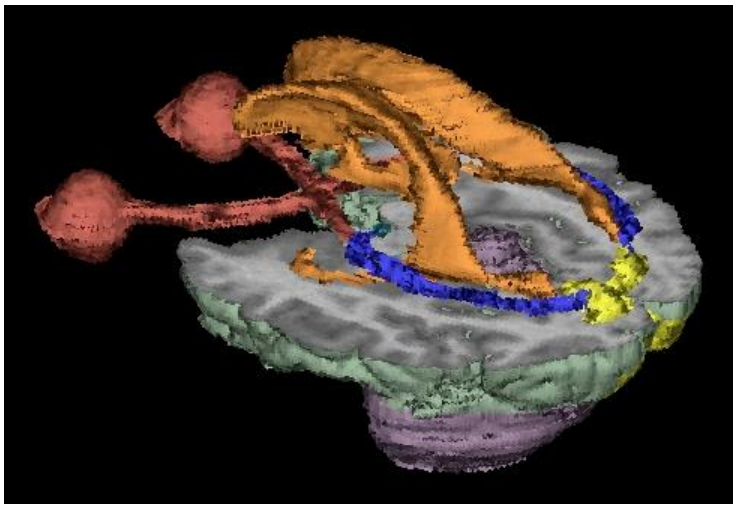

Einführung in die Neuroanatomie

zum Kurs Neuroanatomie

Hannsjörg Schröder

© Zentrum Anatomie Uniklinik Köln

Alle Kapitel des wegweisenden Buches "De humani corporis fabrica" (Über den Bau des menschlichen Körpers) von Andreas Vesalius (1555) beginnen mit einer illustrierten Initiale mit Putti, die sich mit anatomisch-medizinischen Aufgaben beschäftigen. Die Darstellungen sind teilweise recht drastisch, entsprechend der medizinischen Devise , Humani nil a me alienum puto, i.e. '..Nichts Menschliches ist mir fremd'.

Initiale I
Fünf medizinische Putti helfen bei einer Geburt

Inhaltsverzeichnis

Kapitel 1: Organisation der neuroanatomischen Lehre S.4

Kapitel 2: Einführung S.5

Kapitel 3: Organisationsprinzipien des Nervensystems S.11

Kapitel 4: Elementarbegriffe der Anatomie S.14

Kapitel 5: Elementarbegriffe der Neuroanatomie S.17

Kapitel 6: Makroskopische Anatomie des Gehirns S.20

Kapitel 7: Neuroanatomische Techniken S.21

Kapitel 8: Lernhilfen S.23

FA(N)Q S.24

Gegenstandskataloge S.26

Kursordnung S.28

Bitte beachten Sie, dass die hier zusammengestellten Vorlesungsunterlagen ausschließlich als Hilfestellung beim persönlichen Aufarbeiten der Vorlesung dienen sollen und aus urheberrechtlichen Gründen nicht zu anderen Zwecken weiterverwendet werden dürfen!

© Zentrum Anatomie Uniklinik Köln

Vorweg

Auszüge aus

Hugh Aldersley-Williams: Anatomies (2013)

Introduction

(Molekularbiologie)… ist eine aufregende und hochspezialisierte Disziplin. Aber sie bietet eine sehr unvollständige Sicht der Dinge. Es mag sein, dass ein Mensch als Kette von Buchstaben oder Zahlen auf Grundlage dieser neuartigen Untersuchungsmethoden beschrieben werden kann und es mag auch sein, dass eine derartige Beschreibung für bestimmte Fragestellungen von Nutzen ist. Aber dies ist nicht die Beschreibung, von der wir als Spezies die letzten Zehntausende von Jahren gelebt haben. Das ist nicht das Bild, das wir von uns selbst haben.

Die Kenntnis, dass jeder menschliche Körper über einen Chromosomensatz mit einem Genom von mehr als 20.000 Genen verfügt, von denen jedes als eine bestimmte DNA-Sequenz beschrieben werden kann und dass alle diese Gene in jeder Körperzelle vorhanden sind, ist wichtig.

Aber diese Kenntnisse ersetzen nicht das ältere Wissen, dass der Körper ein Herz, zwei Augen, 206 Knochen und einen Nabel hat. Das ältere Wissen wird durch jene Kenntnisse nur erweitert. In deren technischen Einzelheiten ist es für viele von uns die Art von Beschreibung, die das Ziel verfehlt. Sie verrät uns nichts Umfassendes über uns selbst.

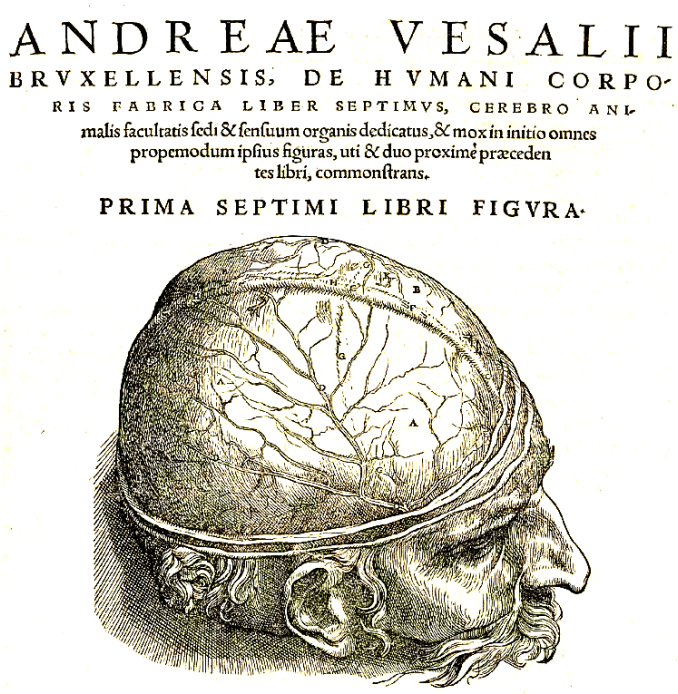
ANDREAE VESALII
BRVXELLENSIS, DE HVMANI CORPO-
RIS FABRICA LIBER SEPTIMVS, CEREBRO ANI-
malis facultatis sedi & sensuum organis dedicatus, & mox in initio omnes
propemodum ipsius figuras, uti & duo proximè præceden
tes libri, commonstrans.
PRIMA SEPTIMI LIBRI FIGVRA.

Titelseite des Buches "De humani corporis fabrica" (Über den Bau des menschlichen Körpers) von Andreas Vesalius (1555)

© Zentrum Anatomie Uniklinik Köln

Kapitel 1: Organisation der neuroanatomischen Lehre

Organisation auf einen Blick (Komplette Kursordnung im Anhang)

- Bitte aufmerksam lesen -

Gesamtblock Neuroanatomie
- Hauptvorlesung Neuroanatomie (Wintersemester) für 1./2. Fachsemester
- Kursvorlesung Neuroanatomie (Sommersemester) für 2./3. Fachsemester
- Kurs Neuroanatomie (Sommersemester: SW 1-12) für 2./3. Fachsemester

Vorausgesetzte Kenntnisse für den Kurs
Teilnahme an der Hauptvorlesung Neuroanatomie und an der Kursvorlesung (s.o.)

Teilnehmer/innen am Kurs Neuroanatomie
Studierende der Medizin / des B.Sc.-Studiengangs ‚Neurowissenschaften', die im laufenden Semester an der Universität zu Köln als ordentliche Studierende 2. bzw. 3. Fachsemester Medizin / Fachsemester des B.Sc.-Studiengangs ‚Neurowissenschaften' eingeschrieben sind.

Anmeldung
Grundsätzlich am Ende des vorangehenden Semesters. Der Termin dafür wird rechtzeitig durch Aushang bekannt gegeben und ist unbedingt einzuhalten.

Platzzuweisung und Zuteilung
Obligatorische Rückmeldung zu Beginn des eigentlichen Kurssemesters. Zeit und Ort der Rückmeldung werden wenigstens eine Woche vorher durch Aushang bekannt gegeben. Wer diese Rückmeldung versäumt, verliert das Recht auf einen Arbeitsplatz im Kurs.

Prüfung der regelmäßigen Teilnahme
Tägliche Anwesenheitskontrolle. Wer zur Zeit der Kontrolle nicht im Kurssaal bzw. Hörsaal ist, wird für diesen Tag als fehlend geführt.

Seminare / case reports
Seminare ab der 3. Semesterwoche **verpflichtend** (Anwesenheitskontrolle durch den Seminardozenten).

Fehlzeitenregelung
Wurden **mehr** als ein (**1**) Kurstag bzw. mehr als ein (**1**) Seminar versäumt, wird der Kurs als nicht erfolgreich bewertet.

Prüfung des Teilnahmeerfolgs
Schriftliche Klausur (MC) in zwei Teilen über (1) den Inhalt der Hauptvorlesung Neuroanatomie im Wintersemester und (2) des Neuroanatomiekurses einschließlich der Kursvorlesung. Teil I der Klausur (10 Fragen) beinhaltet den Stoff der Kurstage 1 bis 3. Teil II der Klausur (20 Fragen) beinhaltet den Stoff der Kurstage 4 bis 9. Aus beiden Teilklausuren müssen zusammen mindestens 60% der insgesamt 30 Fragen richtig beantwortet werden (s.a. Gegenstandskataloge im Anhang)

Wiederholungsprüfung für Kursteilnehmer
Fehlende Leistung aus den beiden Teilklausuren kann durch eine Wiederholungsklausur (30 Fragen), in der mindestens 60% der möglichen Punkte erreicht werden müssen, nachgebracht werden. Wer einschließlich dieser Klausur den Kurs noch nicht erfolgreich absolviert hat, erhält als Repetent die Gelegenheit einer Repetentenklausur zum Ende der Hauptvorlesung Neuroanatomie im folgenden WS (Termin: s. Sonderaushang!).

© Zentrum Anatomie Uniklinik Köln

Initiale E
Drei medizinische Putti benutzen eine n Streck-apparat, um das gebrochene oder dislozierte Bein des Mannes zu behan-deln.

Kapitel 2

inführung

Was bedeutet der Begriff Neuroanatomie?

Der Begriff Neuroanatomie besteht aus zwei griechischen Wortbestandteilen:

- Neuro- von **Neuron**, griech. die Nervenzelle
- Anatomie von **anatemnein**, griech. zergliedern

Womit beschäftigt sich die Neuroanatomie?

Wie die Begriffserklärung zeigt, beschäftigt sich die Neuroanatomie mit der strukturellen Analyse des Nervensystems, insbesondere der des zentralen Nervensystems (ZNS), i. e. der von knöchernen Hüllen umgebenen Anteile Rückenmark und Gehirn.

Die strukturelle Analyse kann stattfinden

❶ mit dem unbewaffneten Auge (**makroskopische** Neuroanatomie)

❷ mit Hilfe von Lupen oder eines Operationsmikroskops (**mikroskopische** Neuroanatomie)

❸ mit Hilfe des Lichtmikroskops (**Neurohistologie**)

❹ mit Hilfe des Elektronenmikroskops (**Ultrastruktur** des Nervensystems)

❶ Die **makroskopische N.** beschreibt Oberflächenstruktur und einzelne Anteile des Gehirns, soweit sie mit unbewaffnetem Auge zu erkennen sind. Sie spielt als praktische Anwendung bei der Untersuchung des Gehirns nach dem Tode eine wichtige Rolle (vgl. unten M. Parkinson).

© Zentrum Anatomie Uniklinik Köln

❷ Die **mikroskopische N.** beschreibt kleinere Strukturen des Gehirns und ihre Nachbarschaftsbeziehungen, z. B. von Hirnnerven und benachbarten Gefäßen für die praktische Anwendung in der Neurochirurgie.

❸ Die **Neurohistologie** und die ❹ **Ultrastrukturforschung** des Gehirns dienen der funktionellen Untersuchung von Nervenzellen und anderer Zelltypen des Gehirns und der Verknüpfung von Nervenzellen miteinander incl. der Ausstattung mit Überträgerstoffen (vgl. z.B. unten S. 20). Beide Bereiche spielen in der neuropathologischen Diagnostik eine wichtige Rolle.

Warum sollen Sie sich mit der Neuroanatomie beschäftigen?

Für eine eingehende Beschäftigung mit der Neuroanatomie gibt es mindestens zwei gute Gründe:

❶ Das Gehirn ist das Organ, das eigentlich den Menschen ausmacht

Spezifisch menschliche Leistungen wie z.B. Sprache, Schrift oder die Erkennung komplexer Symbole sind ohne entsprechend spezialisierte Hirnregionen nicht denkbar. Insbesondere das menschliche Großhirn wird damit zur Grundlage aller kulturellen und wissenschaftlichen Leistungen unserer Spezies.

Wem diese Begründung zu weitläufig erscheint, möge es mit einer zweiten, stärker praktisch orientierten Erklärung, versuchen:

❷ So wie das menschliche Gehirn Grundlage spezifisch menschlicher Leistungen ist, so ist es auch das Substrat humanspezifischer Erkrankungen

Erkrankungen des Zentralnervensystems (ZNS) (Neurologische Erkrankungen) bei Tieren beruhen i. d. R. auf dem Befall mit Mikroorganismen (Bakterien, Viren). Solche Krankheiten kommen natürlich auch beim Menschen vor. Für das menschliche Gehirn spielen aber sog. neurodegenerative Veränderungen (Untergang von Nervenzellen bzw. anderen Zellbestandteilen, s. z. B. S. 8) und Störungen der Hirndurchblutung eine wesentlich wichtigere Rolle.

Neurodegenerative Erkrankungen, die auch dem medizinischen Laien bekannt sind, wie die **Parkinsonsche Erkrankung (S. 7)**, die **Alzheimer Krankheit** oder die **Multiple Sklerose** führen mit dem durchblutungsbedingten **‚Schlaganfall'** das Häufigkeitsspektrum neurologischer Erkrankungen an.

Sozialmedizinisch bedeutend ist, dass die Erkrankungswahrscheinlichkeit bspw. für den **Morbus Alzheimer** (Morbus = Krankheit, gängige Abkürzung M.) oder den **Schlaganfall** (Apoplex) mit dem Alter zunimmt. Angesichts der in den industrialisierten Ländern ständig wachsenden Lebenserwartung werden derartige Erkrankungen also in Zukunft aller Voraussicht nach noch häufiger auftreten.

Zu den spezifisch menschlichen Störungen des ZNS gehören selbstverständlich auch die **‚klassischen Geisteskrankheiten'**, also psychiatrische Erkrankungen wie die **Depression** und die **Schizophrenie**. Diese Störungen sind in Entstehung und Symptomatik ungleich komplexer als die oben erwähnten neurologischen Erkrankungen. Trotzdem wird es durch die Fortschritte auf den Gebieten von **funktioneller Bildgebung**, Neurobiochemie

© Zentrum Anatomie Uniklinik Köln

und –pharmakologie und Molekularbiologie zunehmend möglich, die betroffenen Strukturen des ZNS zu eruieren.

Aus dem bisher Gesagten wird klar, dass die **Neuroanatomie** die essentielle Grundlage für das Verständnis neurologischer und psychiatrischer Erkrankungen auf den Gebieten

① **Pathogenese (Entstehung einer Krankheit)**

② **Diagnostik (Erkennung einer Krankheit)**

③ **Therapie (Behandlung einer Krankheit)**

darstellt.

Was kann die Neuroanatomie konkret zum Verständnis neurologischer Erkrankungen beitragen?

Am Beispiel des **M. Parkinson**, einer weit verbreiteten Bewegungsstörung (Motorische Störung), lässt sich das gut veranschaulichen.

Die Erkrankung ist nach dem Erstbeschreiber James Parkinson, einem englischen Arzt, benannt, der sie klinisch bereits Anfang des 19. Jahrhunderts beschrieben hat (s. rechts).
Das Hauptsymptom (Hauptzeichen) der Erkrankung ist neben den ‚schüttelnden', unwillkürlichen Bewegungen der Hände (Tremor) v. a. eine generelle Einschränkung des Bewegungsniveaus (Hypokinese).

Daher stammt auch der alte deutsche Name ‚**Schüttellähmung**' (engl. shaking palsy) für diese Erkrankung.
Bei der Obduktion (Leichenöffnung mit Untersuchung der Organe) von Menschen, die an **M. Parkinson** gelitten haben, ist meistens folgender, vom normalen Aussehen abweichender Befund im Mittelhirn zu erheben (s. S. 8; Coronalschnitte, Abb. Courtesy Dr. R.A.I. de Vos).

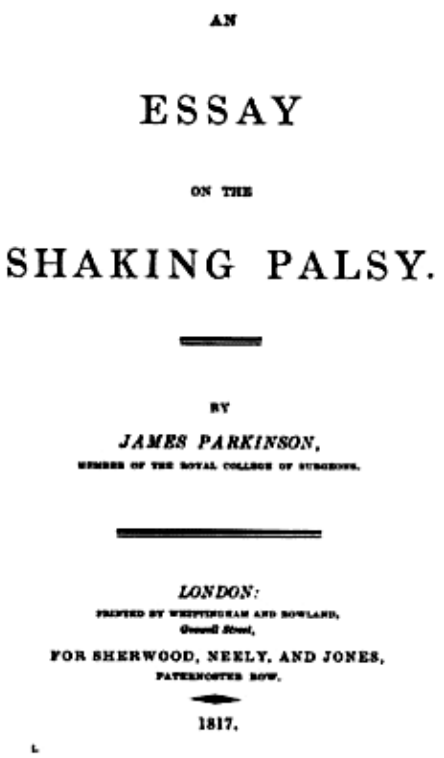
AN

ESSAY

ON THE

SHAKING PALSY.

BY

JAMES PARKINSON,

MEMBER OF THE ROYAL COLLEGE OF SURGEONS.

LONDON:

PRINTED BY WHITTINGHAM AND ROWLAND,

Gunnell Street,

FOR SHERWOOD, NEELY, AND JONES,

PATERNOSTER ROW.

1817.

© Zentrum Anatomie Uniklinik Köln

Normalbefund **M. Parkinson**

Bei genauer Betrachtung der Schnitte durch das Mittelhirn (Mesencephalon) ist Ihnen wahrscheinlich aufgefallen, dass im nicht-erkrankten Gehirn im unteren Drittel des Schnittes eine relativ schmale, im Bogen von innen nach außen verlaufende, schwarze Zone zu sehen ist. Diese fehlt offenbar in dem von M. Parkinson befallenen Gehirn.

Zum besseren Verständnis: Die oben gezeigten horizontalen Schnitte entsprechen in etwa der gelben Doppellinie in der nachfolgenden Abbildung (genau in der Mitte des Gehirns geteiltes Präparat, sog. Mediansagittalschnitt).

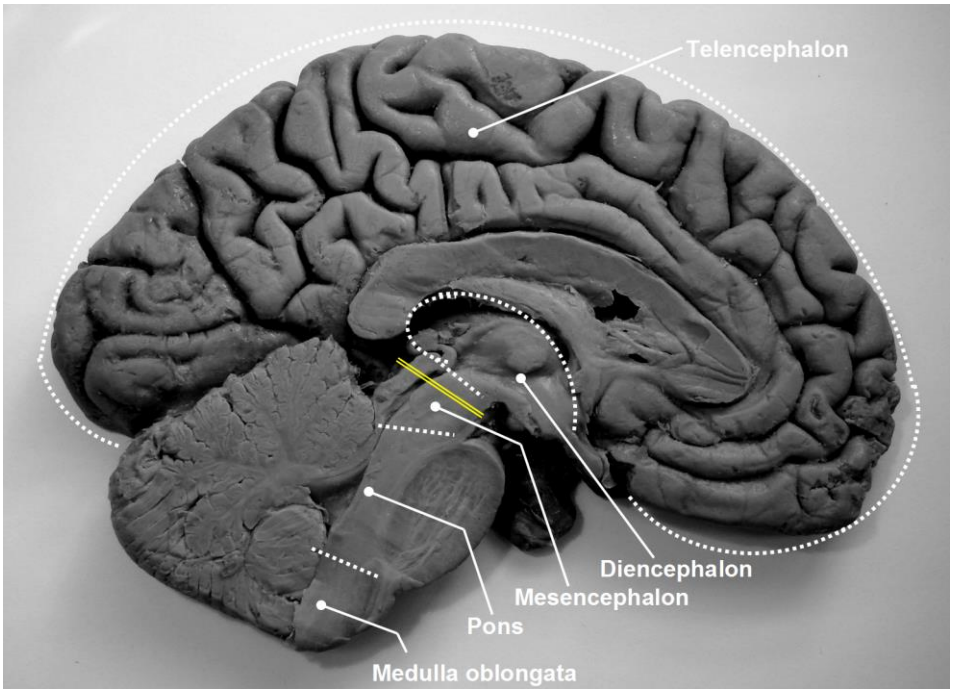

Die schwarz gefärbten Gebiete tragen den lateinischen Namen **Substantia nigra**, also die schwarze Substanz. Die Schwarzfärbung kommt durch die Ablagerung

© Zentrum Anatomie Uniklinik Köln

eines Pigments in jenen Nervenzellen zu Stande, die im Bereich der Substantia nigra liegen.

Genau jene Nervenzellen degenerieren im Verlauf der Erkrankung. Ist der Großteil der Zellen untergegangen, verschwindet mit ihnen auch die Schwarzfärbung in diesem Bereich des Mittelhirns. Ein solcher Befund legt für den Neuropathologen die Diagnose **M. Parkinson** nahe. Diese muss durch weitere feingewebliche Untersuchungen erhärtet oder ggf. verworfen werden.

Das ‚Verschwinden' der Substantia nigra bei M. Parkinson ist lange bekannt. Erst als man jedoch in den fünfziger Jahren des vergangenen Jahrhunderts herausfand, mit welchen anderen Teilen des Gehirns die Substantia nigra v. a. verbunden ist und welchen Überträgerstoff (Neurotransmitter) die untergehenden Neuronen enthalten, ergab sich ein besseres Verständnis der Bewegungsminderung und eine Grundlage für die noch heute angewandte primäre Behandlung:

Die Nervenzellen der Substantia nigra senden ihre Ausläufer insbesondere in einen Teil des Großhirns, der als Corpus striatum (Streifenkörper) bezeichnet wird und u. a. nicht-willkürliche Bewegungen reguliert. Diese Verbindung ist essentiell für die Aufrechterhaltung eines basalen Bewegungsniveaus, wie wir es bei Gesunden z.B. im Mitbewegen der Arme beim Gehen beobachten können. Kommt es zur Degeneration dieser Verbindung, folgt – über mehrere zwischengeschaltete Nervenzellen zu den Bewegungs-auslösenden Zentren der Hirnrinde – die bei Parkinsonpatienten beobachtbare Minderung des Bewegungsniveaus (sog. Hypokinese).

Die ‚schwarzen Nervenzellen' der Substantia nigra produzieren den Überträgerstoff **Dopamin**. Dieser wird von den Nervenendigungen der Substantia nigra-Neurone im Streifenkörper (s.o.) freigesetzt und ist entscheidend für die Aufrechterhaltung des normalen Bewegungsniveaus. Kommt es zur Degeneration dieser Nervenzellen, wird auch der Überträgerstoff nicht mehr ausreichend produziert. Die Basis-Behandlung des M. Parkinson besteht folgerichtig im Ersatz des fehlenden Transmitters Dopamin (Substitutionstherapie). Dabei wird eine Vorstufe von Dopamin, **L-DOPA**, in Tablettenform verabreicht, die in die Nervenzellen der Substantia nigra aufgenommen und zu Dopamin verstoffwechselt wird.

Wesentlich für das Verständnis zentralnervöser Störungen sind also die Fragen danach

① welche Struktur(en) im ZNS betroffen ist (sind)

② wie diese sich bei der Erkrankung verhalten

③ wie die für die Erkrankung verantwortlichen Strukturen miteinander verknüpft sind

④ welche Überträgerstoffe betroffen sind und wie man sie ggf. ersetzen kann

Für alle aufgeführten Punkte sind neuroanatomische Kenntnisse unerlässlich. Noch nicht erwähnt wurde, dass man heute mit funktionellen **bildgebenden Verfahren** z.B. die Wiederaufnahme von Dopamin in die ausschüttenden Nervenendigungen in vivo (also beim lebenden Menschen) als einen Kennwert für die Unversehrtheit dieser Zellen darstellen kann. Es liegt auf der Hand, dass man solche Befunde nur dann richtig bewerten kann, wenn man das aufgezeichnete Signal mit den neuroanatomischen Strukturen in Beziehung setzen kann.

Obwohl Ihnen – wie ich hoffe - klar geworden ist, dass wir heute eine ganze Menge über die Entwicklung des M. Parkinson (Pathogenese), die bildgestützte Diagnostik bis hin zu den Grundlagen der Behandlung wissen, muss betont werden, dass die eigentliche Ursache (**Aetiologie**) des M. Parkinson bis heute nicht bekannt ist, In anderen Worten, wir wissen nicht genau, warum die Dopamin-haltigen Nervenzellen der Substantia nigra – und ausgerechnet nur diese – degenerieren. Die Klärung dieser Frage ist ein wichtiger Gegenstand aktueller neurowissenschaftlicher Forschung.

Welche anderen medizinischen Disziplinen greifen auf neuroanatomische Befunde zurück?

Die Neuroanatomie ist im weiteren Sinne die Grundlage folgender vorklinischer, theoretischer und klinischer Disziplinen:

Disziplin	Beispiele für Beiträge aus der Neuroanatomie zur jeweiligen Disziplin
- Neurobiochemie **- Neurogenetik** **- Neuropharmakologie**	Zellstruktur von Neuronen und Gliazellen, funktionelle neuronale Systeme
- Neurophysiologie	Struktur von Synapsen
- Neuropathologie	Diagnose von Veränderungen des Gehirns (s.o. M. Parkinson)
- Neurologie	Diagnostik des Störungsortes bei neurologischen Erkrankungen
- Neurochirurgie	Grundlagen der Planung neurochirurgischer Eingriffe
- Neuroradiologie	Grundlage der bildgebenden Verfahren
- Hals-, Nasen-, Ohrenheilkunde	Grundlagen der Planung chirurgischer Eingriffe z.B. an Hirnnerven
- Augenheilkunde	Diagnostik des Störungsortes bei Störungen der Sehbahn

Kapitel 3

Initiale O
Ein Henkersgehilfe übergibt den Putti den Kopf eines Enthaupteten, den ein Putto in einem Behälter auffängt.

rganisationsprinzipien des Nervensystems

Wozu braucht der Mensch ein Nervensystem?

Tierische – wie auch pflanzliche - Organismen müssen sich zur Aufrechterhaltung individueller und artbezogener lebenswichtiger Funktionen mit ihrer Umwelt auseinandersetzen und sich den gerade herrschenden Umweltbedingungen anpassen.

Zu den **individuell** wichtigen Funktionen zählen bspw. die Aufnahme von Wasser und Nährstoffen, die Konstanthaltung der Körpertemperatur, die Kommunikation mit Artgenossen und anderen Tieren.

Die wichtigste **artbezogene** Funktion bei Tier und Mensch ist die Fortpflanzung und das damit verbundene, spezifische Sozialverhalten. Bei in Gruppen lebenden Arten kommt die gemeinsame Verteidigung eines Territoriums mit Nahrungsquellen etc. als wichtige Funktion hinzu.

Interaktionen zwischen Organismus und Umwelt lassen sich in die zeitlich hintereinander geschalteten Vorgänge

- **Reizwahrnehmung /-aufnahme**
- **Reizverarbeitung**
- **Reizantwort**

unterscheiden. Für jeden der drei Vorgänge - die sich in praxi nicht scharf voneinander trennen lassen - gibt es eine strukturelle, organbezogene Basis.

Der **Reizaufnahme** dienen bei den Säugetieren subtil differenzierte Organe, die i. d. R. spezifisch definierte Reize aufnehmen können, sog. Sinnesrezeptoren.

Die Sinnesrezeptoren sind mit einem Organ der **Reizverarbeitung** verbunden.

Die **Reizantwort** ist in der Regel eine vom **Organ der Reizverarbeitung** gesteuerte Bewegung.

Einfachstes Beispiel der Umweltauseinandersetzung ist der **Reflex**. Reflexe laufen in immer gleicher Form ab, ohne dass der Organismus hierauf Einfluss nehmen könnte.

Zur ärztlichen Untersuchung gehört die Prüfung der Reflexe, bekanntestes Beispiel ist der Kniesehnenreflex. Der Schlag auf die Kniescheibensehne (Patellarsehne) aktiviert **Sinnesrezeptoren** in der Sehne und im zugehörigen Muskel. Diese Information wird an

das **Organ der Reizverarbeitung**, in diesem Falle das Rückenmark, weitergeleitet. Von dort erfolgt die Aktivierung des durch den Schlag gereizten Muskels, der sich zusammenzieht (kontrahiert). Diese Kontraktion ist als **Reizantwort** unmittelbar sichtbar. Jeder, der diese Untersuchung schon am eigenen Leib erlebt hat, weiß, dass man auf das Geschehen willentlich keinen Einfluss nehmen kann. Es ist z. B. nicht möglich, die Reizantwort durch Willensanstrengung zu unterdrücken.

Ein ähnliches Phänomen ist bei bestimmten Pflanzen, die bekanntlich über kein Nervensystem verfügen, zu beobachten. So führt bei der Mimose (Mimosa pudica) die Berührung der Blätter zu deren Zusammenklappen.

Aus der bisherigen Betrachtung folgt, dass die einfachste Form einer **Reizverarbeitung** nicht unbedingt die Existenz eines Zentralnervensystems voraussetzt, wie es das Beispiel der Mimose belegt.

Ein Zentralnervensystem ist jedoch erforderlich, wenn eine komplexere und an die jeweilige Situation angepasste Auseinandersetzung mit der Umwelt erforderlich wird.

Betrachten wir die Situation, wie sie in einem Seminar oder einer Vorlesung gegeben ist. In der Regel wird man sich Notizen über den vorgetragenen Stoff machen wollen, damit man die Inhalte später ggf. rekapitulieren kann. Dieses Vorgehen stellt natürlich eine wesentlich komplexere Interaktion mit den äußeren Gegebenheiten dar als der zuvor besprochene Reflex.

Betrachten wir die oben geschilderte Zuhörersituation in Hinsicht auf die beteiligten Strukturen des Nervensystems (und lassen dabei außer Acht, das die Entscheidung, überhaupt am Seminar teilzunehmen ebenfalls eine komplexe zentralnervöse Aktivität darstellt):

In der konkreten Situation spielen am Anfang der Reaktionskette (Reizaufnahme) Rezeptoren zweier verschiedener Sinnesorgane eine Rolle. Dabei handelt es sich um die Licht- (Photorezeptoren) der Netzhaut (Retina) des Auges und die Schallrezeptoren des Gehörorgans. So ist es möglich, den Inhalt gezeigter Folien wahrzunehmen und gleichzeitig den Ausführungen des Vortragenden zu folgen.

Beide Rezeptortypen sind über eine jeweils spezifische Faserbahn (Sehbahn / Hörbahn) mit dem Zentralnervensystem verbunden. Beide enden in der Hirnstruktur, die in der funktionellen Hierarchie die höchste Ebene einnimmt, nämlich die Hirnrinde (Cortex cerebri). Damit wäre der Prozess der Reizaufnahme für dieses Beispiel grob beschrieben

Um einen länger dauernden Gewinn aus dem Vortrag zu ziehen, sollten jetzt aber Notizen angelegt werden. Damit sind wir im Bereich der zentralen Verarbeitung im Großhirn, das für die Sehbahn die Sehrinde und für die Hörbahn die Hörrinde ausgebildet hat. Um zum Bewusstsein des Seminarteilnehmers zu gelangen, müssen die codierten Signale für die Seh – und Höreindrücke zur Hirnrinde gelangen. Deren Aufgabe ist es in diesem Falle, eine spezifische Verbindung zwischen Seh- und Hörrinde einerseits und der übergeordneten Instanz für die Reizantwort andererseits, herzustellen.

Die entsprechende Reizantwort ist, wie fast alle Reizantworten, eine Bewegung (motorische Antwort). In diesem Falle ist diese auch wesentlich komplexer als die einfache Reflexantwort (Streckung im Kniegelenk), die wir oben betrachtet haben. Gefordert ist eine zu den gesehenen und gehörten Inhalten korrespondierende, fein

abgestimmte Bewegung eines mit der Hand betriebenen Schreibgeräts. Schreiben, basierend auf der Entwicklung von Sprache, ist eine spezifisch menschliche Leistung. Die exorbitante Bedeutung dieser Kulturleistung wird dadurch reflektiert, dass das menschliche Großhirn für die Funktionen Sprache, Sprechen (ebenfalls ein motorischer Akt, realisiert über die Muskeln des Kehlkopfs und der Zunge) und Schreiben über jeweils eigene Zentren verfügt.

Es muss also die Verbindung zwischen Seh- und Hörrinde zum ‚Schreibzentrum', dann zur primären motorischen Hirnrinde aktiviert werden. So können dann die gehörten und gesehenen Informationen in die spezifischen Symbole, die Schrift im engeren Sinne konstituieren, umgesetzt und für weitere Bearbeitung erhalten werden.

Damit ist der grundlegende Ablauf beschrieben. Es ist aber klar, dass dies eine sehr vereinfachende Darstellung ist. So haben wir bspw. gar nicht betrachtet, dass der Prozess der Notizaufzeichnung natürlich keine 1:1 Umsetzung des Gesehenen und Gehörten darstellt. Es müssen also weitere Hirnanteile beteiligt sein, die eine Auswahl der vom Zuhörenden als wichtig erachteten Inhalte gewährleisten. Nur so ist es möglich, auf das Wesentliche konzentrierte Notizen zu erstellen.

Ein Rückenmarksreflex besteht im einfachsten Falle aus zwei hintereinander geschalteten Nervenzellen (eine vergleichbare Reaktion der Mimose benötigt noch nicht einmal den spezialisierten Zelltyp Nervenzelle). Es bedarf keiner weiteren Erklärung, dass mit diesem strukturellen Minimalaufwand die gerade beschriebene Hirnleistung nicht möglich ist. Dies soll in Essenz erklären, warum der Mensch ein Gehirn benötigt.

Kapitel 4

lementarbegriffe der Anatomie

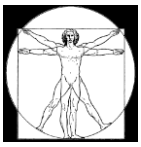

Um denjenigen unter Ihnen, die noch keine Einführung in die Grundlagen der Anatomie hören konnten, das Verständnis der weiteren Kapitel und der Vorlesung zu erleichtern, folgt hier eine Klärung allgemein wichtiger anatomischer Begriffe. Anatomische Befunde - wie auch die diagnostischer bildgebender Verfahren - benötigen einen standardisierten geometrischen Bezugsrahmen. Als Grundlage werden drei aufeinander senkrecht stehende Standardebenen und die dazu gehörigen Achsen verwendet (s. Abb. unten).

- **Horizontalebene mit Longitudinal (Längs)-achse**
- **Frontal-, Coronalebene (Vertikalebene) mit Sagittal (Pfeil)-achse**
- **Sagittalebene mit Horizontalachse**

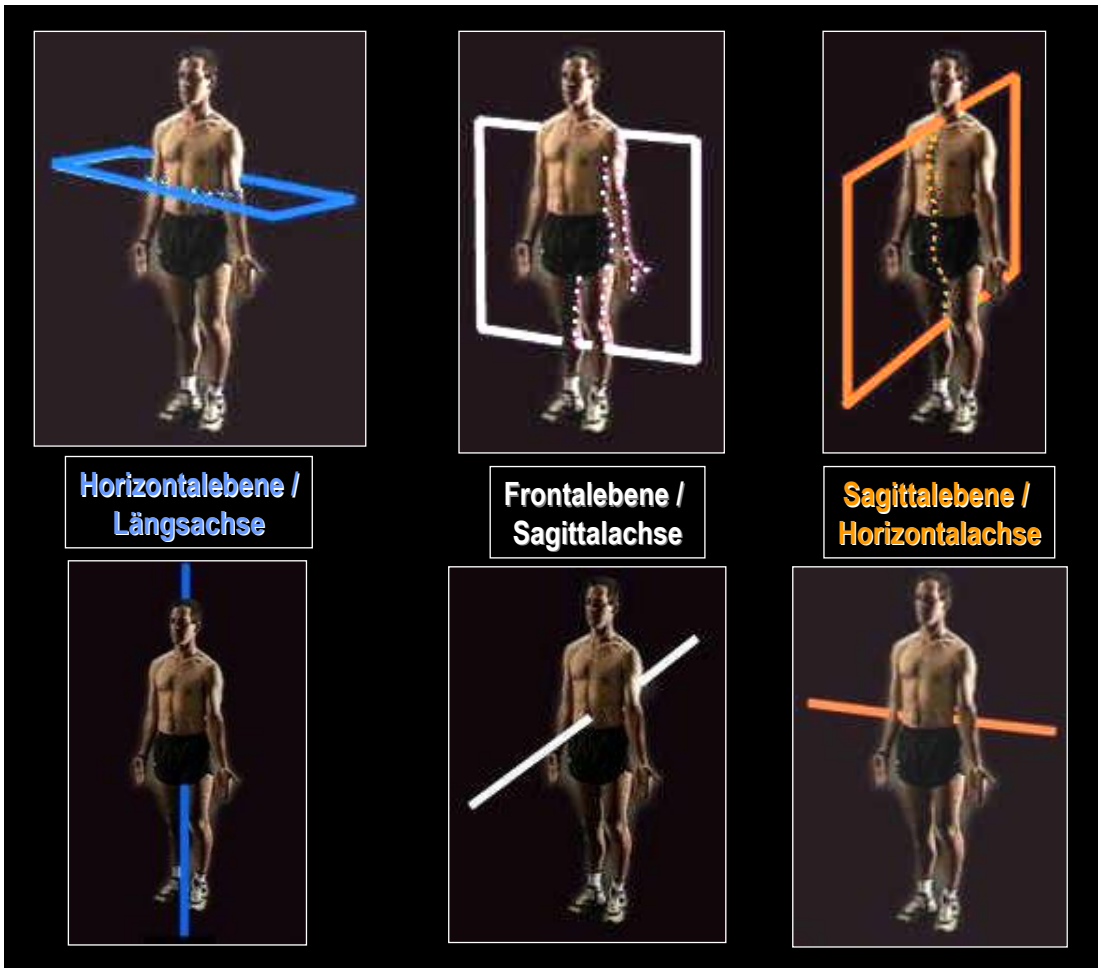

Die Begriffe Frontalebene und Coronalebene beziehen sich auf das Stirnbein des Menschen (Os frontale) bzw. die Kranznaht des Schädels (Sutura coronalis). Der Begriff Sagittalebene geht auf das lateinische Wort Sagitta = Pfeil zurück.

Darüber hinaus werden auf die Standardachsen bezogene Lagebezeichnungen verwendet.

- Die **Längs- (Longitudinal-) achse** verläuft von 'oben' nach ‚unten', in der anatomischen Terminologie von ***cranial*** (von Cranium = Schädel) nach ***caudal*** (Cauda = Schwanz)

- Auf der **Horizontalachse** kann man sich von der Körpermitte weg nach ***lateral*** (von Latus = Seite) bzw. von seitlich zur Körpermitte hin nach ***medial*** zur Mitte hin bewegen

- Auf der **Sagittalachse** kann man sich von der Körpermitte bauchwärts nach ***ventral*** bzw. ***anterior*** (Venter = Bauch; anterior = vorne) bewegen bzw. rückenwärts nach ***dorsal*** bzw. ***posterior*** (Dorsum = Rücken; posterior = hinten)

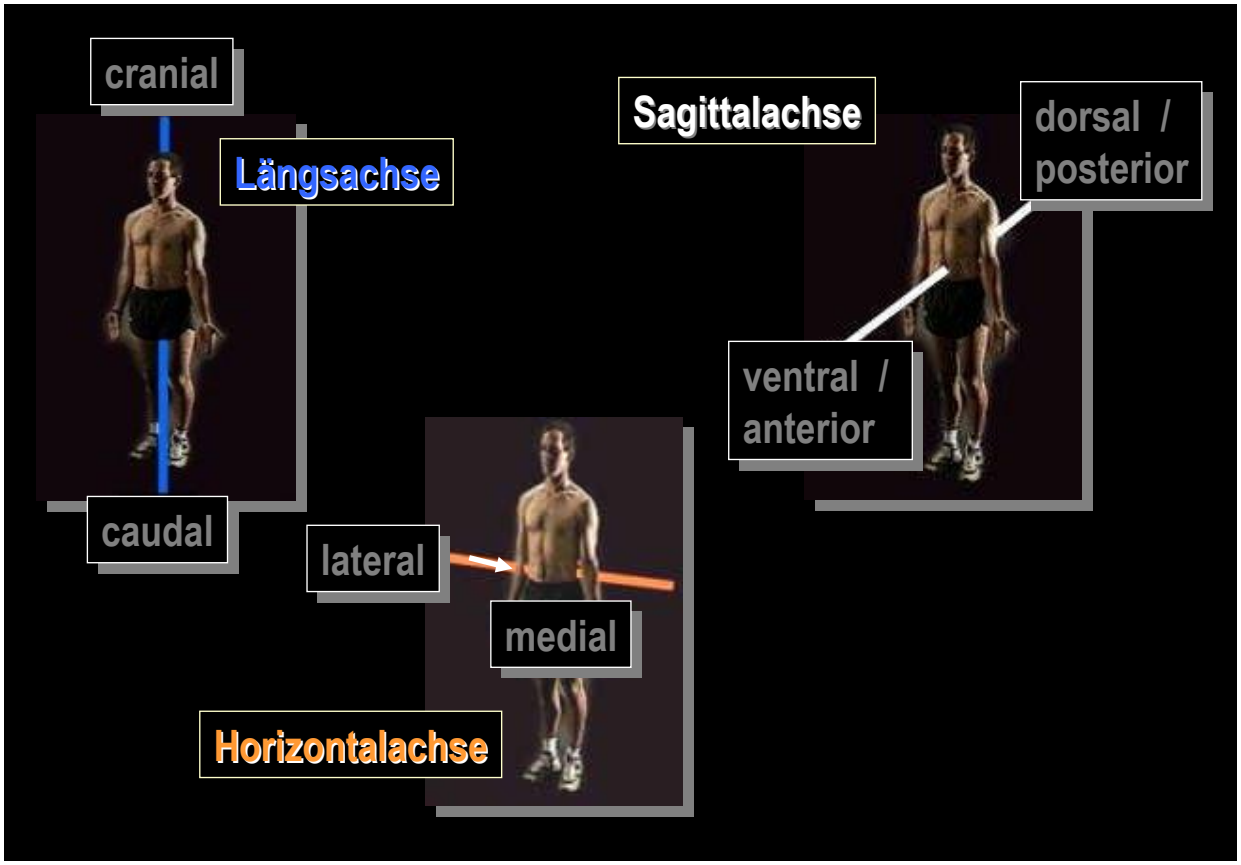

Die heute weitverbreiteten Bildgebungsverfahren Computertomographie und Kernspintomographie produzieren Schnittbilder, die i. d. R. auf die oben beschriebenen Kardinalebenen bezugnehmen. Da die normale Anatomie dieser Schnittbilder bekannt ist, lassen sich Befunde relativ einfach einordnen.

Dies ist in vielen Fällen auch bei der Herstellung von histologischen Schnitten möglich, wenn die einzelnen Präparationsvorgänge vom makroskopischen Präparat bis zum Gewebeblock, der geschnitten werden soll, bekannt sind.

Für die Hauptachsen des ZS gilt Folgendes:

1 Im Bereich des Hirnstamms verläuft die sog. Meynert Achse als Fortsetzung der Körperlängsachse von caudal nach cranial
2 Die sog. Forel Achse durchquert das Telencephalon von posterior nach rostral

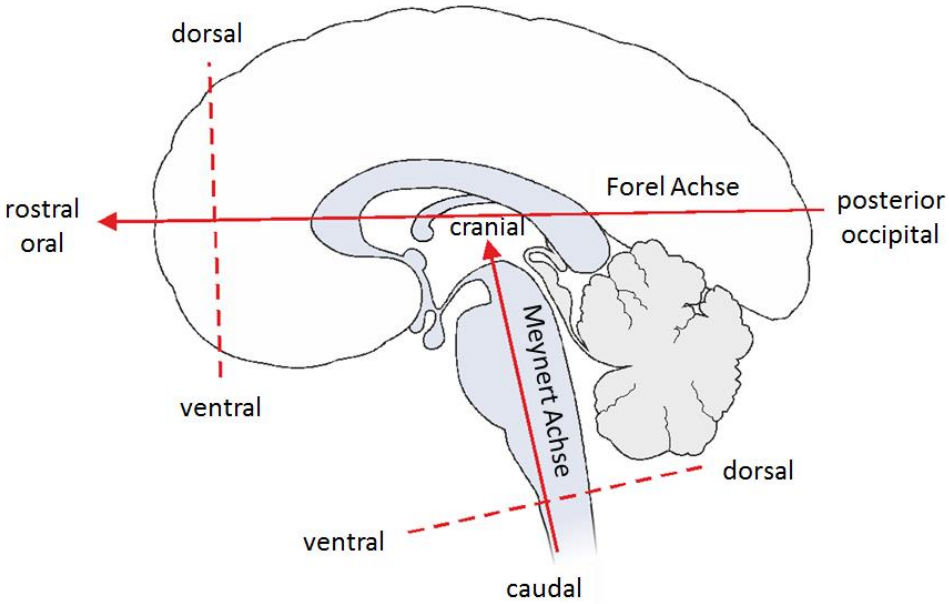

Stoffels fecit 2014

Die Problematik nicht-definierter Schnittebenen lässt sich gut am einfachen Beispiel einer Orange erläutern. Der symmetrische Aufbau wird unmittelbar evident, wenn man die Frucht an ihrem ‚Äquator' durchschneidet. Deutlich sind die einzelnen, annähernd gleich großen Segmente und die sie trennenden Septen (Zwischenwände) zu erkennen.

Schneidet man die Orange jedoch außerhalb der Äquatorebene schräg durch, erhält man das unten abgebildete Ergebnis. Das strukturelle Grundmuster ist nicht mehr deutlich zu erkennen, die einzelnen Segmente erscheinen unterschiedlich groß.

Kapitel 5

lementarbegriffe der Neuroanatomie

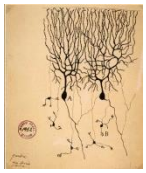

In diesem Abschnitt werden grundlegende feingewebliche (histologische) Termini der Neuroanatomie definiert.

Aus welchen Zelltypen ist das Nervensystem aufgebaut?

Der Zelltyp, der den oben betrachteten Vorgängen Reizaufnahme > Reizverarbeitung > Reizantwort zugrunde liegt ist wie angesprochen die Nervenzelle, das **Neuron**.

Neben Neuronen besteht das ZNS aus Zellen, die

- das innere Milieu des Nervensystems aufrechterhalten (**Astrozyten**)
- die bestimmte Fortsätze der Neuronen mit einer Markscheide versorgen (**Oligodendrozyten**)
- Blutgefäßen.

Neurone bestehen aus drei zellulären Kompartimenten. Im Zentrum sitzt das Perikaryon oder Soma der Zellleib (Soma, σομα = Leib, Körper) des Neurons mit dem Zellkern (daher Perikaryon, peri / περι = um herum, karyon / καρυον = Kern).

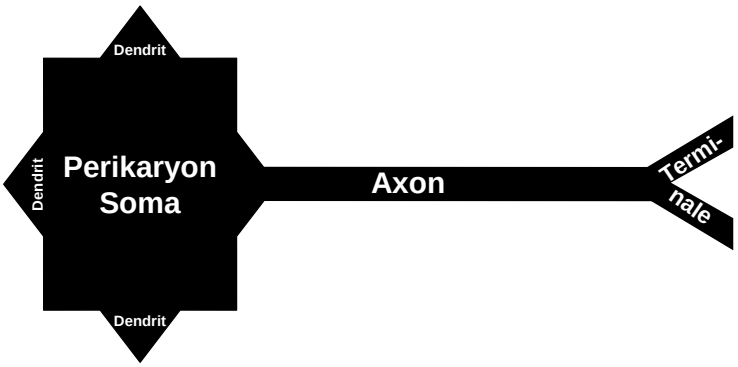

Vom **Perikaryon** gehen Fortsätze aus. Der Reiz- oder Signalaufnehmende Fortsatz – in der Regel mehrere ihrer Art – wird *Dendrit* genannt. Der Name leitet sich von dem baumartigen Aussehen der Dendriten in Versilberungsfärbungen her (dendron / δενδρον = Baum). Der Reiz- oder Signalweiterleitende Fortsatz – stets nur einer pro Neuron – wird *Axon* genannt (Axon / αξον). Das Axon dient auch der Übertragung des Signals auf ein nachgeschaltetes Neuron bzw. auf die Muskulatur (motorische Antwort). An seinem Ende teilt es sich in mehrere *Axonterminalen* auf. Diese bilden einen Teil der sog. Synapsen, einer nur ultrastrukturell im Elektronenmikroskop sichtbaren Verknüpfungszone zwischen zwei Neuronen bzw. einem Neuron und der Muskulatur.

	Neuroanatomische Elementarbegriffe
Afferenz	Zum Zentralnervensystem (ZNS) bzw. zu definierten Kerngebieten hinführende Faserbündel. afferre = herantragen (an das ZNS) Gegenteil: Efferenz
Axon	Zentrifugaler Ausläufer von Neuronen, dienen der Weiterleitung von Signalen, immer nur ein Axon pro Neuron, endet über die sog. Axonterminalen (Endaufzweigungen) in Synapsen
Astrozyten	Nichtneuronale Zellen, die der Aufrechterhaltung des inneren Gleichgewichts (z.B. Ionenverteilung) dienen und bei Entzündungen häufig vermehrt sind
Blutgefäße	Der Großteil des Kapillarbettes im ZNS besteht aus nicht-fenestrierten Endothelzellen, die den Übertritt von Substanzen aus dem Blutkreislauf in das ZNS selektiv machen
Ganglion	Agglomeration von Neuronen ähnlicher Morphologie, insbesondere im peripheren und vegetativen Nervensystem.
Mikroglia	Immunkompetente Zellen, wandern in das ZNS ein
Lymphgefäße	Lange umstritten, zeigen neueste Befunde, dass auch das ZNS Lymphgefäße enthält
Neuron	**NEURONALE KOMPARTIMENTE** **NEURON** bestehend aus - Ausläufern - Zellkörper **DENDRITEN n>1** 'Signalaufnahme' 'Spines' Axo-dendritische Synapsen **PERIKARYON n=1** 'Verrechnung' 'Nissl Schollen' RER Axo-somatische Synapsen **AXON n=1** 'Signalweiterleitung' 'Axonterminalen' Axo-axonale Synapsen
Oligodendrozyten	Myelinscheiden-bildende Zellen im ZNS
Schwann Zellen	Myelinscheiden-bildende Zellen im peripheren Nervensystem
Synapse	Verbindungsstelle zweier Neurone bzw. eines Neurons mit einer Muskelzelle **Funktionelle Anatomie der Synapse** **Synapsen** - Axonterminale - Synaptischer Spalt - Zielstruktur **Axonterminale** - Präsynaptischer Anteil - Synaptische Vesikel mit Transmitter **Synaptischer Spalt** - Zwischen prä- und postsynaptischem Anteil Transmitterdiffusion **Zielneuron / Zielmuskel** - Postsynaptischer Anteil - Postsynaptische Membran mit Transmitterrezeptoren

Am strukturellen Aufbau von **Synapsen** ist das erste, präsynaptische Neuron mit seinen **Axonterminalen**, insbesondere der dort gelegenen Anteile der Zellmembran (präsynaptische Membran) und das nachgeschaltete Neuron (oder eine Muskelzelle) mit seiner postsynaptischen Membran, beteiligt. Prä- und postsynaptische Membran stehen nicht in direktem Kontakt. Zwischen beiden liegt der nur weniger Nanometer breite **synaptische Spalt**.

Eine typische Synapse besteht also aus einer **präsynaptischen Membran**, dem **synaptischen Spalt** und der **postsynaptischen Membran**. Die elektrisch codierten Signale des Neurons werden in der Synapse über die Ausschüttung von Überträgerstoffen (**Transmitter**) in chemische Signale umgewandelt, die an der post-synaptischen Membran direkt oder indirekt wieder in elektrische Signale oder intrazelluläre Prozesse transformiert werden.

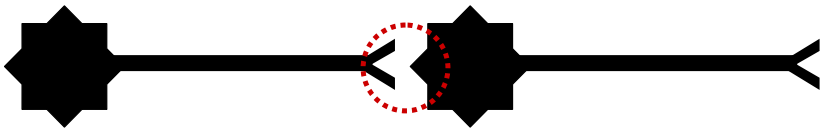

Die nachstehende Grafik zeigt schematisch den Aufbau des ZNS von den Einzelneuronen über synaptisch verknüpfte Neurone bis zum beobachtbaren Verhalten.

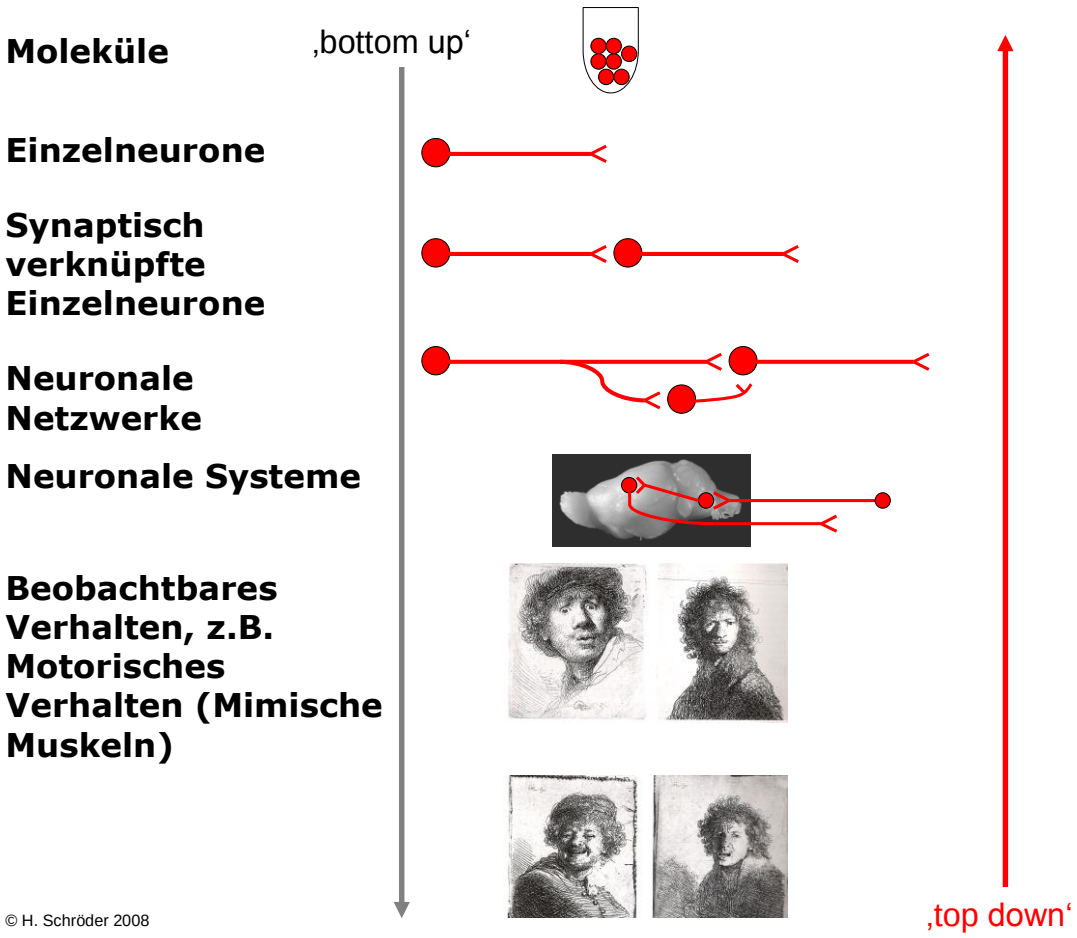

© H. Schröder 2008

Kapitel 6

Initiale M
Drei medizinische Putti blasen eine Lunge auf

akroskopische Anatomie des Gehirns

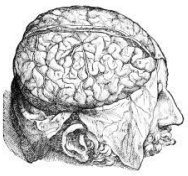

Wie das Gehirn anderer Säugetiere lässt sich das Gehirn des Menschen in caudo-cranialer Richtung (‚vom Schwanz zum Kopf') grob wie folgt einteilen:

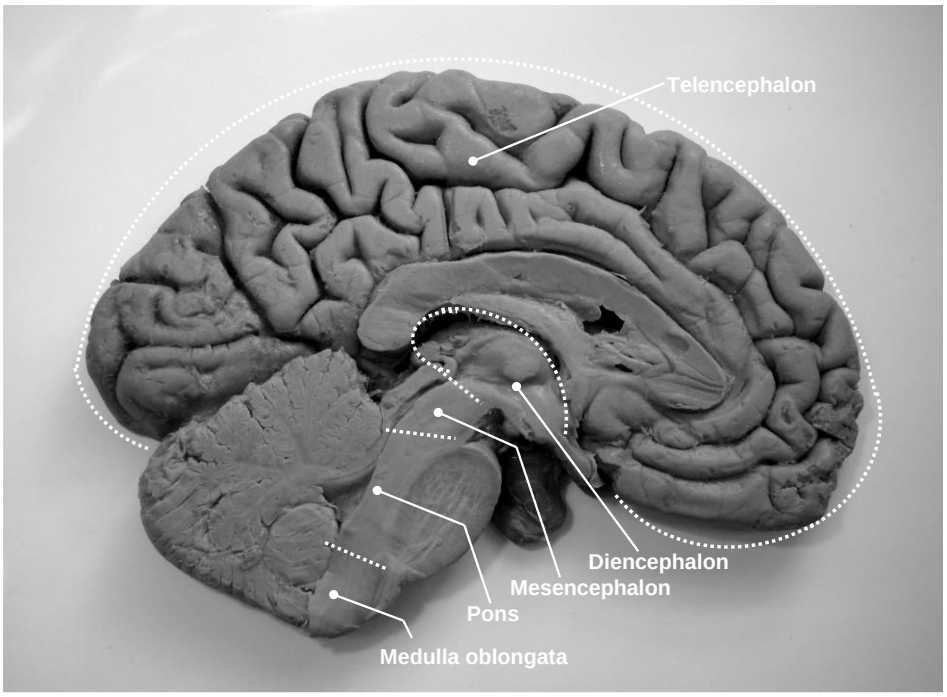

Übersicht über das humane ZNS	Allgemeine Funktionszuschreibung
Medulla spinalis Rückenmark	- Reflexe, auf- und absteigende Bahnen
Hirnstamm mit **Medulla oblongata** Verlängertes Mark **Pons** Brücke **Mesencephalon** Mittelhirn	- Reflexe, auf- und absteigende Bahnen - Hirnnervenkerne
Cerebellum Kleinhirn	- Motorische Koordination
Diencephalon Zwischenhirn	- Umschaltstation aufsteigender Bahnen
Telencephalon Großhirn	- Lernen, Gedächtnis, Räumliche Orientierung, Höhere Funktionen - Zentrale Regulation des endokrin-vegetativen Systems (Hypothalamus)

Initiale N
Putti tragen eine Leiche auf einer Bahre

Kapitel 7

euroanatomische Techniken

Die in der Neuroanatomie verwendeten Techniken sind teilweise dieselben wie sie auch in anderen Gebieten der Anatomie verwendet werden, teilweise sind sie den Besonderheiten des Untersuchungsgegenstandes angepasst und teilweise gibt es spezifische Analyseverfahren für die Neuroanatomie.

Neurohistologische Färbeverfahren
Die klassischen Färbeverfahren der Neuroanatomie sind die Cresylviolet (Nissl)-Färbung, die Versilberungsverfahren (Golgi) und die Markscheidenfärbungen. Insbesondere Nissl- und die Markscheidenfärbungen sind auch heute noch weit verbreitet und werden auch in der Neuropathologie zu diagnostischen Zwecken eingesetzt.

Die **Cresylviolet-Färbung** beruht auf der Anlagerung des Farbstoffes an das rauhe endoplasmatische Reticulum (RER). Aus diesem Mechanismus ergibt sich, dass diese Färbung alle in einem Schnitt getroffenen Zellen anfärben wird, da alle Zellen des menschlichen Körpers mit RER ausgestattet sind.

☛ *Die Cresylviolet-Färbung färbt Neurone, Gliazellen, Gefäßstrukturen und Hirnhautanteile an. Sie ist keine spezifische Neuronen-Färbung !*

Da das Färbeverfahren an das RER gebunden ist, ergibt sich daraus weiter, dass die Cresylviolet-Färbung nur die Perikarya von Zellen anfärbt. Ausläufer von Zellen wie die Dendriten oder Axone von Neuronen enthalten so gut wie kein RER. Daher sind Zellfortsätze in der Nissl-Färbung nicht zu sehen.

☛ *Die Cresylviolet-Färbung färbt ausschließlich die Perikarya von Zellen an !*

<u>Anwendungsbeispiel:</u> In der Neuropathologie erlaubt die einfach und preiswert durchzuführende Nissl-Färbung eine schnelle Orientierung darüber, ob im vorliegenden Präparat Zonen mit verminderter Zelldichte vorliegen, z.B. bedingt durch einen globalen Zelluntergang in minderdurchbluteten Hirnarealen nach einem Hirninfarkt (‚Schlaganfall')

Versilberungsverfahren beruhen auf der Anlagerung von Silberverbindungen an fibrilläre Zellbestandteile und visualisieren Neurone und Gliazellen.

Neurofibrillen kommen in allen Kompartimenten des Neurons (Perikaryon, Axon, Dendriten) vor. Hieraus ergibt sich, dass Versilberungen im Idealfall stets ein kom plettes Neuron zur Darstellung bringen.

☛ *Versilberungen stellen das komplette Neuron dar !*

Aus dieser Eigenschaft ergibt sich ferner Folgendes: Würde die Versilberung alle Neuronen in einem Präparat darstellen – so wie die Cresylviolet-Färbung alle Perikarya in einem Schnitt markiert – wäre das Ergebnis ein komplett durchgefärbter Schnitt, d.h. es wären gar keine Strukturen zu erkennen, das Verfahren damit wertlos. Die gängigen Versilberungsverfahren führen aber nie zu einer Silberimprägnation aller Neurone in einem Präparat, allerdings kann man keinen Einfluss darauf nehmen, welche Neurone markiert werden und welche unmarkiert bleiben. Daher sind u. U. zahlreiche Färbeansätze nötig, um die jeweils interessierenden Neuronentypen darzustellen.

Die **Markscheidenfärbungen** verwenden Farbstoffe, die sich bevorzugt an die Myelinscheiden, die die Axone der Neurone umhüllen, anlagern.

Initiale L
Ein Putto ‚erleichtert' sich nach der Verabreichung eines Klistiers

Anwendungsbeispiel: In der Neuropathologie zeigt die Markscheidenfärbung bei Erkrankungen, die mit einem Verlust der Markscheidenumhüllung von Axonen einhergehen (z.B. multiple Sklerose) sog. Entmarkungsherde: An Orten des Markscheidenverlustes bleibt die Anfärbung mangels Substrat aus. Die Färbung zeigt damit, in welchen Faserverbindungen wahrscheinlich Leitungsstörungen aufgetreten sind.

Neurohistochemische Verfahren

Unter diesen Verfahren ist v. a. die Immunhistologie zu nennen. Mit Hilfe von Antikörpern, die spezifisch z. B. gegen Transmitter gerichtet sind, und einem geeigneten Nachweissystem, das die Antikörperbindungsstellen im Gewebe farblich markiert, ist der Nachweis zahlreicher Zellbestandteile und funktionell wichtiger Moleküle im Zentralnervensystem möglich.

Tracing-Verfahren

Diese Verfahren werden eingesetzt, um unter experimentellen Bedingungen bei Versuchstieren Faserverbindungen nachzuweisen. Sie beruhen auf der Injektion eines Tracers, der intrazellulär in Fasern transportiert wird. Man unterscheidet zwischen sog. anterograden und retrograden Tracern.
Im ersten Fall wird der injizierte Tracer von Dendriten oder Perikarya an der Injektionsstelle aufgenommen und der physiologischen Richtung des axonalen Transports folgend zum Zielort der Axone transportiert. Beim retrograden Transport nehmen Axonterminalen an der Injektionsstelle den Tracer auf und transportieren ihn retrograd gegen die Verlaufsrichtung des axonalen Transports zu den Perikarya, aus denen die aufnehmenden Axone abgehen.

Es gibt auch die Möglichkeit an postmortalem menschlichem Gewebe über nicht allzu lange Strecken Tracingverfahren anzuwenden. Im Gegensatz zu den in vivo verwendeten Verfahren erfolgt die Ausbreitung des Tracers hier per diffusionem entlang von Fasertrakten. Dies erklärt die geringere Reichweite und die langen Transportzeiten dieses Verfahrens (Monate gegenüber Tagen bei den oben erläuterten Verfahren).

Kapitel 8

Initiale L
Ein Putto ‚erleichtert' sich nach der Verabreichung eines Klistiers

ernhilfen

Neben der Vorlesung und den einschlägigen Lehrbüchern (Empfehlungen werden in der Vorlesung gegeben) stehen Ihnen folgende Lernhilfen zur Verfügung:

Im Internet

Im Rahmen studentischer wissenschaftlicher Projekte ist eine web page mit Informationen zur Anatomie, speziell auch zur Neuroanatomie entstanden, die ständig erweitert wird: **URL**: www.anatomiedesmenschen.de. Rufen Sie dort den Teil ‚Neuroanatomie' auf und Sie finden die unten gezeigten Kapitel.

Ferner finden sie auf der web page des Anatomischen Instituts Lernhilfen unter dem Titel ‚Neuroanatomie in Schlagworten'. **URL:** http://arbeitsgruppe-schroeder.uni-koeln.de/143.html

Anatomische Sammlung

Das Anatomische Institut in Köln verfügt über eine sehr ausgedehnte und qualitativ hochwertige Sammlung anatomischer Präparate. Die neuroanatomische Sammlung finden Sie im 1. OG des Institutes, hinterer Treppenaufgang im Foyer.

Initiale F
Ein Arzt und zwei Assistenten nutzen einen Streckapparat, um das gebrochen oder dislozierte Bein des Patienten wieder einzurichten.

Frequently asked neuroanatomical questions

Warum ist die Substantia nigra schwarz?

Autopsie = Pathologisch-anatomische Untersuchung der Leiche
Neuromelanin = Nicht verwechseln mit dem Hautpigment Melanin

Die dopaminergen Neurone der Substantia nigra enthalten als ein Endprodukt der Dopaminsynthese das Pigment Neuromelanin. Neuromelanin akkumuliert während des ganzen Lebens und ist makroskopisch in der Substantia nigra ab ca. dem 15. Lebensjahr bei der Autopsie zu erkennen.

Wie stehen die inneren Liquorräume (Cerebrale Ventrikel) mit den äußeren Liqourräumen (Subarachnoidalraum) in Verbindung?

Apertura = Die Öffnung

Wichtigste Verbindung beider Räume ist die beidseitig angelegte **Apertura** lateralis im Bereich der Brücke (Pons).

Was bedeutet der Begriff ‚Corpus' ?

Corpus, corporis, n = Der Körper

Der Begriff ist mehrdeutig. Meist wird er gleichbedeutend mit dem Begriff ‚Nucleus' im Sinne einer Nervenzellansammlung verwendet: Corpus geniculatum mediale / laterale. Im Begriff ‚Corpus trapezoideum' bedeutet Corpus eine Faserverbindung im Verlauf der Hörbahn (Dt. Trapezkörper)

Welche Bedeutung hat die Faltung der Großhirnrinderinde ?

Gyrus, gyri, m = Die Windung (nicht Gyros !)
Sulcus, sulci, m = Das Windungstal, die Furche

Oberflächenvergrößerung (mehr Zellen pro Volumeneinheit)

Wo liegt die engste Stelle des Ventrikelsystems?

Aquaeductus, us, m. = Wasserleitung (s. bspw. die römische Eifelwasserleitung nach Köln)

Den kleinsten Durchmesser im Ventrikelsystem hat der **Aquaeductus cerebri** oder mesencephali zwischen drittem und viertem Ventrikel. In diesem Bereich kann es z.B. entzündungsbedingt zu Verklebungen und einem Verschluß kommen. Da für die Liquorproduktion kein negativer feedback-Mechanismus besteht, kommt es wegen der weiterlaufenden Liquorsekretion in den Seitventrikeln und dem dritten Ventrikel zum Aufstau des Liquors stromaufwärts.

Was sind die Cisternen des Subarachnoidalraums?

Cisterna, **ae f** = Wasserbehälter

Die **Cisternen** sind Erweiterungen des Subarachnoidalraums zwischen der pialen Oberfläche des Gehirns und der Dura mater.

Warum kreuzen Faserbahnen?

Bis heute gibt es keine allgemeingültige Erklärung für dieses Phänomen

Was ist der Sinus cavernosus?

Sinus, sinus n = Die Tasche

Der **Sinus cavernosus** ist eine mit venösem Blut gefüllte Duraduplikatur im Bereich des Carotissiphons. In der Mitte des Sinus verläuft die A. carotis interna. In der Wand des Sinus verlaufen die Augenmuskelnerven und der Ramus ophthalmicus des N. trigeminus. Entzündungen / Thrombosen im Sinus cavernosus können sich klinisch u.a. in Störungen der genannten Nerven manifestieren.

Warum heißt der Tractus corticospinalis auch Pyramidenbahn?

Der **Tractus corticospinalis** ist die Bahn der Willkürmotorik und verläuft vom motorischen Cortex zum Rückenmark (Medulla spinalis). Im Bereich der Medulla oblongata verläuft der Tractus ganz ventral in einer Vorwölbung links und rechts der Mittellinie, den sog. Pyramiden.

Wo liegt die Zirbeldrüse (Corpus pineale, Epiphysis cerebri)?

Pinealis = Adj. zu Pinea = Pinie

Die **Zirbeldrüse** ist Teil des Epithalamus (Zwischenhirn), liegt aber auf der Vierhügelplatte (Lamina quadrigemina mit den Colliculi superiores / craniales und inferiores / caudales; Mittelhirn)

Welche Faustregel gilt für die Versorgungsgebiete der Hirnarterien des Circulus arteriosus?

Circulus, i m = der Kreislauf

Im Bereich des Hemisphärenspaltes:
- frontal / anterior: A. cerebri anterior
- occipital: A. cerebri posterior

Laterale Oberfläche:
- A. cerebri media

Gegenstandskatalog zur Neuroanatomie Klausur 1

Neurohistologie: Mikroskopischer Aufbau

- Cortex cerebri (granulärer Cortex, agranulärer Cortex, Zelltypen)
- Cortex cerebelli (Moosfasern, Kletterfasern, Parallelfasern, Zelltypen)
- Rückenmark (charakteristische Merkmale der einzelnen Etagen)
  - Hinter- und Vorderwurzel, Hinter-, Vorder- und Seitenhorn, Fasertrakte
  - klinische Aspekte: Rückenmarksläsion (z.B. Brown-Séquard-Syndrom)
- Spinalganglion und peripherer Nerv
- Methoden der histologischen Darstellung des Nervengewebes
  - Cresylviolett-Färbung, Markscheidenfärbung, Immunhistologie
- Kompartimente eines Neurons, Synapsen, Transmitter

Entwicklung des ZNS

- Neuralrohr, Hirnbläschen und sich daraus entwickelnde Strukturen
- Großhirnrotation, Achsen des Gehirns, Lagebeziehungen
- Klinische Aspekte: Neuralrohrdefekte (Anencephalus, Spina bifida)

Aufbau des ZNS

- Gliederung des ZNS (Tel-, Di-, Mes-, Met- und Myelencephalon) und Zuordnung der Strukturen
- Kerngebiete (graue Substanz) und Zuordnung zu funktionellen Systemen Cortex cerebri (prominente Gyri und konstante Sulci), subcorticale Kerngebiete
- Fasertrakte (weiße Substanz)
  Projektionsbahnen, Assoziationsbahnen, echte / unechte Kommissuren
- innere und äußere Liquorräume
  Liquorproduktion, Liquorzirkulation nebst Engstellen, Liquorresorption
  Klinische Aspekte: Hydrocephalus, Meningitis, Lumbalpunktion

Schnittbildanatomie: Topographische Lage der Strukturen

- Identifizierung relevanter Kerngebiete, Faserbahnen, Ventrikelanschnitte
  - im Mediansagittalschnitt
  - in coronalen anatomischen Schnitten und korrespondierenden MRT-Aufnahmen
  - in horizontalen anatomischen Schnitten und korrespondierenden MRT-Aufnahmen
- Grundlagen der Bildgebung: CT, MRT (T1-, T2-Gewichtung)

Sonstiges

- Limbisches System
  Papez-Neuronenkreis, Tractus perforans, Area entorhinalis
  Klinische Aspekte: M. Alzheimer (Plaques, Tangles, [vgl. Hauptvorlesung Hippocampus])

Gegenstandskatalog zur Neuroanatomie Klausur II

Hirnnerven

- Qualitäten, Kerngebiete, Versorgungsgebiete
- Klinische Prüfung der Hirnnerven
- Mögliche Schädigungsorte und Symptome
- Zentrale versus periphere Facialisparese

Gefäßversorgung des ZNS und der Meningen

- Aa. carotides internae, Aa. vertebrales, Circulus arteriosus und Versorgungsgebiete
- Meningealgefäße, Epiduralblutungen (Lokalisation, Anzeichen)
- venöser Abfluss (Sinus durae matris), Subduralblutungen (Lokalisation, Anzeichen)
- Ischämischer und hämorrhagischer Infarkt und mögliche Symptome
- Grundlagen der Angiographie und Zuordnung der großen Gefäße im Angiogramm
- Benennen und Erkennen von Anzeichen einer Raumforderung im MRT, CT

Motorisches System

- Verschaltung, Verlauf und Organisation der Tractus corticospinalis et corticonuclearis
- mögliche Läsionsorte der Tractus corticospinalis et corticonuclearis und Ausfälle
- Verschaltung und Transmitter der direkten und indirekten Basalganglienschleife
- Basalganglienerkrankungen
- Kleinhirnschleife, Verschaltung, Organisation des Kleinhirns
- Mono- und polysynaptische Reflexe
- Ncl. pulposus Prolaps, Identifizierung des betroffenen Rückenmarkssegments

Sensibles System

- Verschaltung, Verlauf und Organisation der Bahnen der Oberflächen- und Tiefensensibilität des Körpers und des Gesichts
- mögliche Schädigungsorte und Ausfälle der sensiblen Bahnen

Visuelles System

- Entwicklung und Aufbau des Bulbus oculi
- Verschaltung, Verlauf und Organisation der Sehbahn
- Schädigung der Sehbahn und korrespondierende Gesichtsfeldausfälle
- Innervation und Funktion der inneren und äußeren Augenmuskeln
- Grundlagen und Verschaltung des binokulären Sehens, optische Reflexe
- mögliche Läsionsorte der Augenmuskelnerven und Ausfallerscheinungen

Auditorisches System und Gleichgewichtssystem

- Aufbau des Ohrs
- Schalleitung, Schallregulation und Schallwahrnehmung
- Verschaltung und topographischer Verlauf der direkten und indirekten Hörbahn
- Hörprüfung
- Funktion des Labyrinths und Verschaltung der Gleichgewichtsbahn
- vestibulärer Nystagmus

Hinweis: Sie müssen die Hirnnerven, Gefäße sowie die Strukturen der funktionellen Systeme im Bildatlas identifizieren können.

ZENTRUM ANATOMIE
der Universität zu Köln

FASSUNG 2015

KURSUS DER MAKROSKOPISCHEN ANATOMIE TEIL II (NEUROANATOMIE)

KURSORDNUNG FÜR STUDIERENDE DER HUMANMEDIZIN IM SOMMERSEMESTER 2015

- Wichtige Information ! Bitte aufmerksam lesen ! -

1. Aufnahmebedingungen und Anmeldung

Dieser Kurs findet in den Vorlesungswochen 1 bis 12 (einschließlich der Pfingstferienwoche) des Sommersemesters statt und ist im 2. bzw. 3. Fachsemester zu belegen. Es können nur Studierende der Medizin und des B.Sc.-Studiengangs ‚Neurowissenschaften' aufgenommen werden, die im laufenden Semester an der Universität zu Köln als ordentliche Studierende eingeschrieben sind (also keine Zweit- oder Gasthörer!) und sich wenigstens im 2. bzw. 3. Fachsemester der Medizin bzw. im 2. Fachsemester des B.Sc.-Studiengangs ‚Neurowissenschaften' befinden. Eine Teilnahme von Nicht-Humanmedizinern und Nicht-Neurowissenschaftlern ist nicht möglich. Bei der Einschreibung für den Kurs ist die Fachsemesterzahl durch Vorlage eindeutiger Dokumente (Studierendenausweis, Studienbuch, gegebenenfalls Anerkennungsbescheid durch das Landesprüfungsamt für Medizin und Pharmazie) nachzuweisen.

Die Anmeldung zum Kurs erfolgt grundsätzlich am Ende des vorangehenden Semesters. Der Termin dafür wird rechtzeitig durch Aushang bekannt gegeben und ist unbedingt einzuhalten. Für später in Köln Immatrikulierte (bei entsprechender Semesterzahl) und für Studierende, die sich aus zwingenden Gründen zum festgesetzten Termin nicht anmelden konnten, wird ein Sondertermin (evtl. sehr kurzfristig) zu Beginn des Sommersemesters eingerichtet.

Am ersten Kurstag wird den Studierenden gegen Unterschrift ein **Bildatlas** leihweise für den Kurs überlassen. Der Zustand des Atlas ist auf der Unterschriftenliste vermerkt. Der Atlas muss nach Ende des Kurses in einwandfreier Form (d.h. so wie zu Beginn überlassen, unbeschädigt, **alle mit einem <u>wasserlöslichen</u> Stift** verzeichneten, individuellen Anmerkungen auf den Schutzfolien entfernt) zurückgegeben werden. Die Klausurergebnisse werden nur bei uk-online freigegeben bzw. der Schein ausgeteilt, wenn die **Rückgabe des Bildatlas** ordnungsgemäß wie oben beschrieben erfolgt ist.

2. Platzzuweisung und Zuteilung

Zur verbindlichen Platzzuweisung müssen sich alle für den Kurs angemeldeten Studierenden zu Beginn des eigentlichen Kurssemesters parallel zur Rückmeldung des Kursus der Mikroskopischen Anatomie zurückmelden. Zeit und Ort der Rückmeldung werden wenigstens eine Woche vorher durch Aushang bekannt gegeben. Wer diese Rückmeldung versäumt, verliert das Recht auf einen Arbeitsplatz im Kurs.

Arbeitsplätze können grundsätzlich nur an Studierende vergeben werden, die im Rahmen der regulären Kapazitätsbestimmungen immatrikuliert wurden (auch „Quereinsteiger").

3. Prüfung der regelmäßigen Teilnahme

Laut Vorschrift der ÄAppO und der geltenden Studienordnung für das Studium der Humanmedizin muss die regelmäßige Teilnahme am Kurs (9 Kurstage) nachgewiesen werden.

Die regelmäßige Teilnahme am Kurs wird durch tägliche Anwesenheitskontrolle festgestellt. Wer zur Zeit der Kontrolle nicht im Kurssaal bzw. Hörsaal ist, wird für diesen Tag als fehlend

geführt. Zusätzlich zum Unterricht im Mikroskopiersaal sind die Seminare ab der 3. Semesterwoche **verpflichtend** (Anwesenheitskontrolle durch den Seminardozenten!). Wurde mehr als ein (**1**) Kurstag bzw. mehr als ein (**1**) Seminar versäumt, wird der Kurs als nicht erfolgreich bewertet. Der Kursleiter bzw. Seminardozent darf Gründe für das Versäumnis nicht berücksichtigen; er ist auch nicht berechtigt, Beurlaubungen auszusprechen.

4. Prüfung des Teilnahmeerfolgs

Die erfolgreiche Kursteilnahme kann nur bestätigt werden, wenn folgender Leistungsnachweis erbracht wird:

Es wird eine schriftliche Klausur in zwei Teilen über den Inhalt der Hauptvorlesung Neuroanatomie im Wintersemester und des Neuroanatomiekurses einschließlich der Kursvorlesung am Montag geschrieben. Der Teil I der Klausur (10 Fragen) wird am **30.04.15** geschrieben (Einteilung s. Aushang!) und beinhaltet den Stoff der Kurstage 1 bis 3. Der Teil II der Klausur (20 Fragen) wird am **26.06.15** geschrieben (Einteilung s. Aushang!) und beinhaltet den Stoff der Kurstage 4 bis 9. Aus beiden Teilklausuren müssen zusammen mindestens 60% der insgesamt 30 Fragen richtig beantwortet, also insgesamt mindestens 18 Punkte erzielt werden. Voraussetzung zur Klausurzulassung ist die regelmäßige Teilnahme (siehe Punkt 3).

5. Wiederholungsprüfung für Kursteilnehmer

Fehlende Leistung aus den beiden Teilklausuren vom 30.04.15 und 26.06.15 (Kursteilnehmer) kann durch eine Wiederholungsklausur (30 Fragen), in der mindestens 60% der möglichen Punkte erreicht werden müssen, am **15.07.15** (Ort und Uhrzeit: s. Aushang!) nachgebracht werden. Die Klausur wird aller Voraussicht nach elektronisch (im PC-Pool) durchgeführt werden.
Wer einschließlich dieser Klausur den Kurs noch nicht erfolgreich absolviert hat, erhält als Repetent die Gelegenheit einer Repetentenklausur (s.u.) zum Ende der Hauptvorlesung Neuroanatomie im WS 2015/16 (Termin: s. Sonderaushang!).

6. Repetenten

Repetenten sind alle Studierende, die den Kurs in einem früheren Semester bereits belegt hatten, aber den Schein nicht erhielten.

Wurde der Schein für den Kurs wegen mangelnder Regelmäßigkeit der Teilnahme verweigert, muss der/die Studierende auf jeden Fall am gesamten Kurs aktiv teilnehmen und sich dafür zu den bekannt gegebenen Terminen anmelden.

Repetenten, die den Schein mangels Erfolg nicht erhalten haben, haben während der Kurszeit freien Zugang zum Mikroskopiersaal bzw. Hörsaal, ohne selbst einen Arbeitsplatz zu besitzen. Sie sind angehalten, den Kursablauf zu verfolgen und sich kundig zu machen. Die Repetenten schreiben am Ende der Vorlesungszeit des SoSe 2015 die Wiederholungsklausur mit (**15.07.15**), die thematisch den Inhalt der Hauptvorlesung Neuroanatomie im Wintersemester und den gesamten Kursinhalt betrifft. Die Klausur wird aller Voraussicht nach elektronisch (im PC-Pool) durchgeführt werden. In der Klausur müssen von den Repetenten mindestens 60% der möglichen Punkte erreicht werden.
Im Falle des Misserfolgs besteht die Möglichkeit, an der Repetentenklausur (Sonderaushang!), die voraussichtlich elektronisch (im PC-Pool) durchgeführt werden wird, zum Ende der Hauptvorlesung Neuroanatomie im WS 2015/16 teilzunehmen.
Wer dann noch nicht den Schein erworben hat, muss sich vor/zu Beginn der Vorlesungszeit des SoSe 2016 als Repetent zum nächsten Kurs im SoSe 2016 (Sonderanschlag!) über den 4. Semesterstundenplan in uk-online anmelden.
Die Anmeldung zu den Klausuren ist vor Semesterbeginn (Sommersemester / Wintersemester) über uk-online (im Stundenplan der 4. Semester) erforderlich (s. Sonderaushang).

Weiterer Hinweis: Wer von den Studierenden der Humanmedizin die Repetentenklausur nicht bestehen sollte, aber zum Ende des SoSe 2015 alle vorklinischen Leistungen einschließlich Kompetenzfelder, StudiPat, Projektarbeit etc. vorweisen kann (Bestätigung durch das Prüfungsamt), wird an einem mündlichen Nachtestat in der Regel in der letzten Vorlesungswoche bzw. ersten vorlesungsfreien Woche teilnehmen dürfen (Anmeldung dazu nach Klausurergebnis voraussichtlich zum Ende der letzten Vorlesungswoche, s. Sonderaushang).

7. Bestätigung der erfolgreichen Kursteilnahme bzw. Scheinerteilung

Für die Studierenden der Medizin wird nach Klausurbewertung **und** Rückgabe des Bildatlas in **ordnungsgemäßem** Zustand (**s.o.**) die jeweils erfolgreiche Kursteilnahme an das Studiendekanat zur Erfassung weitergeleitet.

Kursteilnehmer, die sich während des Kurses exmatrikulieren oder exmatrikuliert werden, sind verpflichtet, dies dem Kursleiter unmittelbar mitzuteilen.

8. Freiwerdende Arbeitsplätze

können nur bis zum 2. Arbeitstag in jedem Kurs nachbesetzt werden (Regelmäßigkeit der Kursteilnahme!). Durch die Aufgabe eines Arbeitsplatzes des Kurses verliert der/die Studierende das Anrecht auf einen Arbeitsplatz in einem späteren Kurs, wenn nicht der Kursabbruch aus gesundheitlichen Gründen durch ein amtsärztliches Attest belegt wird.

9. Vorausgesetzte Kenntnisse

Vorausgesetzt wird die Teilnahme an der Vorlesung Neuroanatomie im Wintersemester und an der montags stattfindenden Kursvorlesung während der Kurswochen.

10. Verhalten im Mikroskopiersaal bzw. im Hörsaal

Zutritt zum Mikroskopiersaal bzw. Hörsaal haben ausschließlich die Studierenden, denen ein Arbeitsplatz zugeteilt wurde. Repetenten dürfen sich in den hintersten Reihen auf zusätzlichen Plätzen dazu setzen und das Kursgeschehen verfolgen, ohne selbst einen Arbeitsplatz zu besitzen.
Im Mikroskopiersaal und Hörsaal **darf weder gegessen noch getrunken oder geraucht werden**. **Handy und ähnliche elektronische Geräte sind auszuschalten**. Bild- und Tonaufnahmen sind verboten. Bei groben Verstößen gegen die hier bekannt gemachte Kursordnung, sowie bei fortgesetzt unzureichender Vorbereitung kann der/die Betreffende mit sofortiger Wirkung durch den Kursleiter von der weiteren Teilnahme am Kurs ausgeschlossen werden.

11. Mikroskopische Präparate

Zu Beginn der Kurstage, an denen die neurohistologischen Präparate besprochen werden, ist die Präparatesammlung auf Vollständigkeit zu überprüfen. Eine Präparateliste ist im Kurssaal ausgehängt. Fehlende oder beschädigte Präparate sind im Deckel des Präparatekastens vermerkt. Darüber hinaus fehlende oder beschädigte Präparate sollten sofort gemeldet werden, da jedes fehlende oder zerstörte Präparat Euro 10,-- kostet (Kontrolle!). Wer im Laufe des Kurses ein Präparat beschädigt, hat dies umgehend zu melden. Bevor nicht alle Präparate in der richtigen Reihenfolge in den Kästen abgeliefert und fehlende und beschädigte Präparate gemeldet und bezahlt sind, kann der Kurs nicht als erfolgreich absolviert bewertet werden.
Die Kursteilnehmer sind verpflichtet, Zeichnungen von den im Kurs studierten Präparaten anzufertigen.